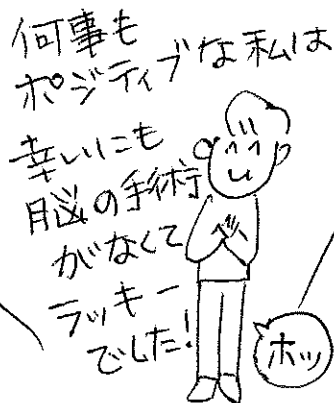
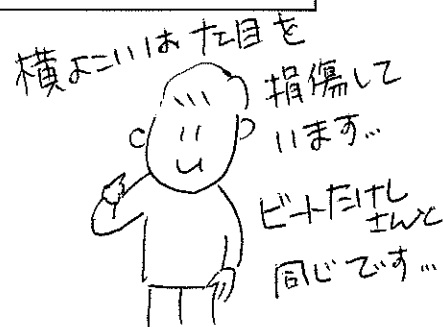


実験

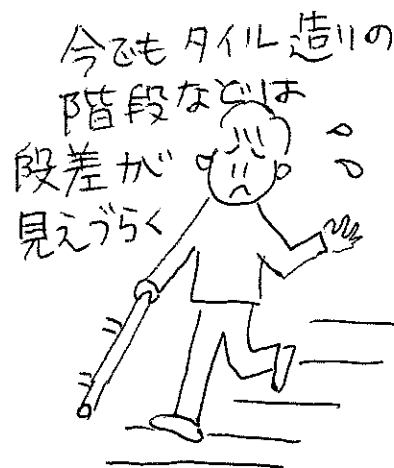
青い瞳。長い間あいがとう…白内障の危機も乗り越え おかげで様で助かりました♪

私・横井(男)は以前より皆様にお伝えいたしておりましたが、交通事故で左目の眼底骨折、網膜りゅう破裂という損傷を受け、いまだに眼科のお世話になっています。事故を起こしたのが平成4年ですので今年で、な・なんと約26年。なが〜いですね…



事故を起こし脳挫傷と眼底骨折&左の神経切断しました。脳挫傷もひどく、当初は頭を切開して脳の手術を行うかもしれないと、お医者さんから説明を受け、大ショック…！ヤバいな〜と事故を起こしたことに対する大きな反省と、脳の手術に対する大きな不安に小さな胸をいためましたが、幸いにも脳の手術はしなくて済みました。ラッキーとは言えないがラッキー♪

ところが目は大変な事態になっていました。左目は物を見る場所に傷を負い、視力が低下、なおかつ眼底骨折で約7ミリの陥没という大打撃を受け、眼底骨折の手術を受けたのですが、いまだに左目は少々陥没しており、物が二重に見えます。また、眼球の一番大事な物を見る部分が破裂し、視野も狭く、視力矯正が効きません。もうだいぶ慣れましたが、25年経った今でも人や物に左肩がぶつかったり、階段を踏み外したりと、日常生活では少し不自由を感じています。



今も1年に1回
目の診察に
行っております。



眼科の先生とも20年以上のお付き合いでしたが、その先生も3年前に退職し、今は新しい先生に診察をしていただいています。思えば20年以上、よく通っているものだ…月日の経過が短くも感じ、時に長く感じますね…手術から26年、色々ありました。

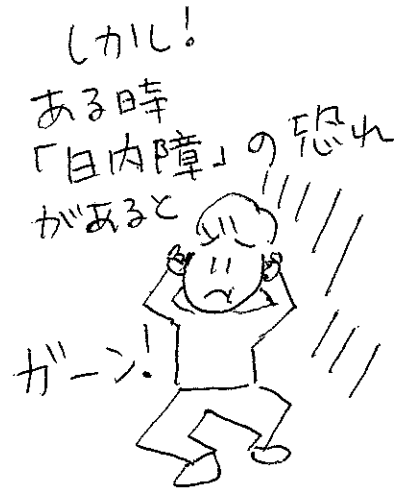
毎度のことですが、先生の診察を受ける前に検査室で視力と眼圧検査を受けるのですが、その結果が…左目の視力が0.4でした。カルテの初診当時の記録では0.1でした。以前にとった眼底写真を見ながら、私のような状態では「眼球の一番大事なところが破裂し、視力回復は難しく、衰えていくのが一般的」と先生の話。しかし多少ではありますが改善…素晴らしい回復力…自画自賛

自分で言うのもナンですが…



スゴイ回復力！

「横井さん、だいぶ良くなっているよ。自然回復しているんだねえ～ちょっとびっくりだね！」と先生が驚くこともありました。私が一番ヤバいと思ったことは、今から8～9年前位でしたか、お医者さんより左右の眼とも白内障の傾向がる…と言われ、えっ、白内障・が～ん！とショックを受けました。当時は自分ではあまり自覚症状がなく、青い瞳もほとんど飲んでいませんでした。病院で白内障の発症を遅らせるため目薬を処方されました。



青い瞳を
飲み続け...




薬嫌いな私は薬を使わないで白内障が発症しても自分の責任としてあきらめる！と、目薬は使わず、青い瞳を毎日飲み続けました。当時は一年に一回の診察でしたが、白内障の危険があるため半年に一回の診察になり、半年後に診察を受けました。

病院からの目薬は使わず...

恐る恐る半年後の診察を受けましたところ、あっと驚くためごろ～う(昭和のギャクで失礼)。な・なんと、結果は良好、先生も「う～ん、だいぶ良くなったね。この調子なら白内障も心配いらぬかもしれないが、念のため半年後にもう一度来院してください。引き続き目薬を処方しておくから」と...



私
お二ひろみ
蚊症を
治ました
よしよし
とまあすは
よかった
よかった



「眼底写真の技術も進み、断面図がとれるようになってきているから、今日撮って、状態をみましょう」と、眼底写真を撮り、再度診察を受けました。正常な状態と比べると違いが判りましたが、とりあえず今のところ白内障の心配も無く、以前よりは回復しているとの結果に一安心。明るい気持ちで病院を後にしました。う～ん、これも青い瞳のおかげかな～！??

目のこと
お心遣い
ぜひおためし下さい！

今も一年に一回、定期検診を病院で受けていますが、悪いなりに特に異常はなく、今のところ白内障の心配もありません。私のようなケースでは手術後10年位で白内障になる場合が多いようです。おかげさま手術後26年、不完全な左目ですが、白内障にもならず、助かっています。最近セラピー効果もあり、正直、せつせと飲んでいませんが、青い瞳...心からありがとう。感謝・感謝です。

手術ですぐ良くなる
とはいえ
できれば白内障に
なりたくない...

